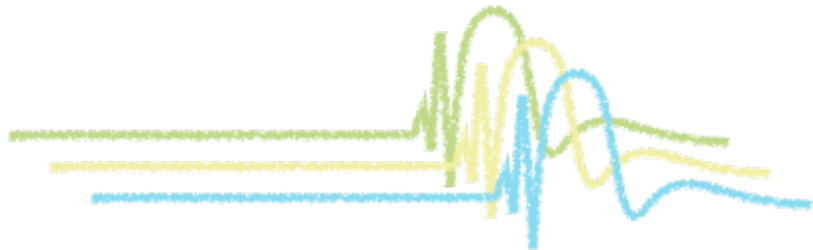


てんかん

# CASE-BASED LECTURE



## CASE 5

### 難治性の経過をたどる部分てんかん 11歳7ヶ月の男児

**症例**：11歳7ヶ月 男児

**家族歴**：特記すべきことなし

**既往歴**：特記すべきことなし FSなし

**発達歴**：境界域知能 (FIQ 74)

#### 現病歴

9歳4ヶ月時より睡眠時、覚醒時にてんかん発作が認められるようになり、当科神経外来受診となった。発作は頭部の回旋を伴う眼球の右方偏位とその後の右上下肢の間代発作に波及するもので、発作持続時間は1-2分であった。

てんかんと診断し、抗てんかん薬を開始し、CBZ+STM+CLB投与により右眼球偏位と右頭部回旋を引き起こす発作はほとんど消失するようになった。しかしながら、月に1-4回の頻度で数十秒程度、意識は保ちながら、「目が変、目が変」と訴えながら、ときに眼球右方偏位を伴うエピソードを繰り返すようになった。

入院の上、発作時脳波検査を試みるも1週間の入院中は発作は認められていない。発作症状は兄弟喧嘩や学校の登校などのストレス負荷時に認められる傾向にあり、入院して安静に過ごしているときには全く認められない。

11歳7ヶ月時に精査加療目的にて当科入院し、抗てんかん薬断薬の上、発作時脳波モニタリング検査を行うこととした。

#### 入院時身体所見

バイタルサイン正常 明らかな外表奇形なし

#### 神経学的所見

- ・意識は清明で診察にも協力的。会話内容も年齢相当

- ・顔面の左右差なし。瞳孔は左右差なく、対光反射は左右との迅速。眼球運動制限なし 眼振なし。舌は正中位で繊維束攣縮なし
- ・四肢・体幹の筋量、筋力・筋緊張は正常 歩行：正常
- ・感覚系、協調運動 (FNF test)：異常なし
- ・腱反射は左右対称で亢進なし、異常腱反射なし

**血液検査**：明らかな異常所見なし

**頭部MRI検査**：図1

#### 脳波検査

外来での発作間欠期脳波：図3

#### 入院中の検査結果

ビデオ脳波モニタリング (発作時)：図4

頭部FDG-PET検査：図2

## Question

1. 本症例の発作症状についてまとめよ
2. 発作間欠期脳波、発作時ビデオ脳波モニタリングを検討せよ
3. 本症例の画像検査の解析について検討せよ
4. 本症例の診断と今後のマネジメントについて検討せよ

図1：頭部MRI所見

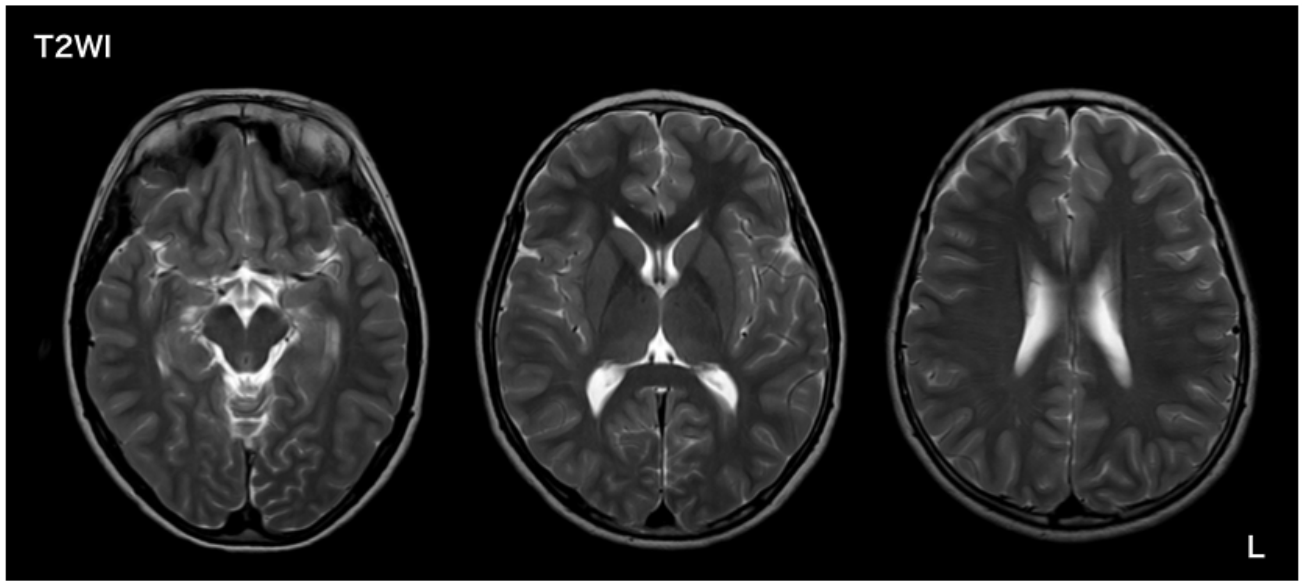


図2：頭部FDG-PET検査（右、左）

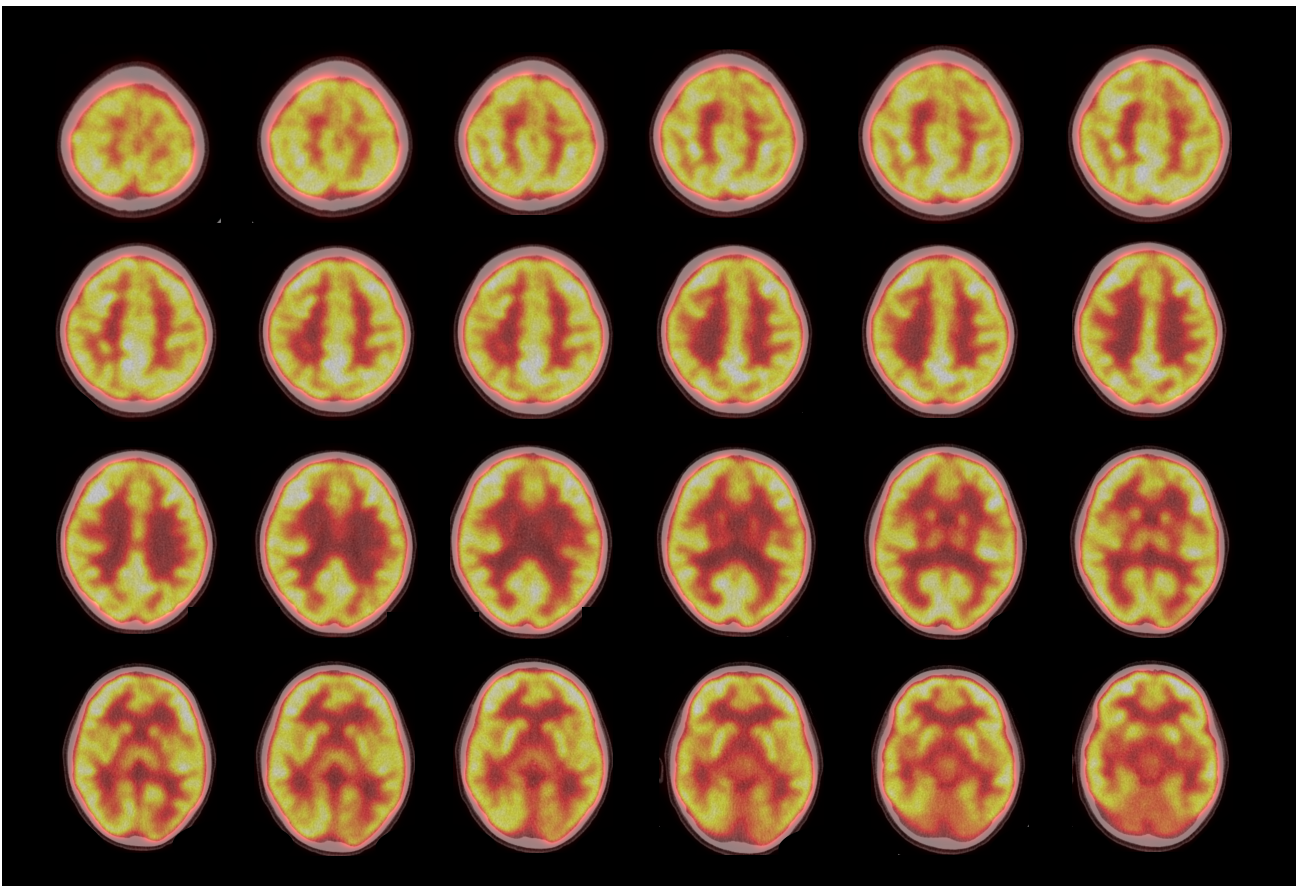


図3：発作間欠期脳波所見

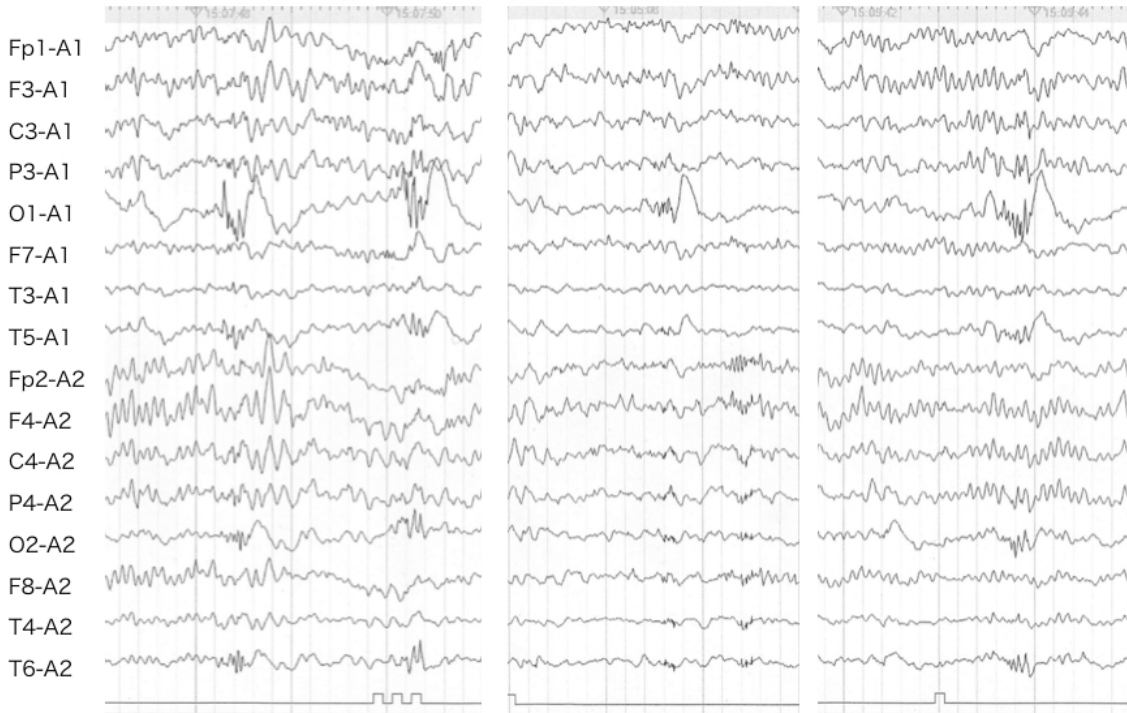


図4：発作時ビデオ脳波モニタリング

